

INFORMATION KOMPAKT

ANÄSTHESIOLOGISCHES MANAGEMENT BEI DEN HÄUFIGSTEN HNO-EINGRIFFEN IM KINDESALTER



Freigabe durch den Vorstand der ÖGARI am 26.04.2013

AUTOREN

OA. Dr. Mausser Gerlinde

E-mail: gerlinde.mausser@medunigraz.at

INSTITUTION

Abt. für Neuro- und Gesichtschirurgische
Anästhesiologie und Intensivmedizin
Medizinische Universität Graz/ A-8036 Graz

GUTACHTER:

OA. Dr. G. Fritsch

Universitätsklinik für Anästhesie, Perioperative
Medizin und allgemeine Intensivmedizin
Landeskrankenhaus Salzburg/Universitätskliniken
der Paracelsus Medizinischen Privatuniversität/
A-5020 Salzburg

OA. Dr. U. Riccabona

Universitätsklinik für Anästhesie und Intensiv-
Medizin; Landeskrankenhaus Innsbruck/
Universitätskliniken; Innsbruck/A-6012 Innsbruck

Prim. Dr. A. Rutherford

Abteilung für Anästhesie und Intensivmedizin
Krankenhaus St. Josef Braunau/A-5280 Braunau

Prim. Univ. Prof. Dr. Ch. Hörmann

Abt. für Anästhesie und Intensivmedizin
Landeskrankenhaus St. Pölten/A-3100 St. Pölten

Prim. Dr. H. Trimmel

Abt. für Anästhesie, Notfall- und Allgemeine
Intensivmedizin; LKH Wiener Neustadt/A-2700
Wiener Neustadt

Prim. Univ. Doz. Dr. R. Germann

Abt. für Anästhesie und Intensivmedizin; LKH
Feldkirch/ A-6800 Feldkirch

GÜLTIGKEIT: Bis längstens 31.05.2020

Einleitung:

Ein großer Teil der HNO-chirurgischen Eingriffe wird im Kleinkindesalter oder bei Kindern im Schulalter vorgenommen. Die Arbeitsgruppe Kinderanästhesie der ÖGARI (Österreichische Gesellschaft für Anästhesiologie, Reanimation und Intensivmedizin) hat es sich zur Aufgabe gestellt, Handlungsempfehlungen für das perioperative Management bei diesen Eingriffen zu erstellen.

Eine flächendeckende Umsetzung von Handlungsempfehlungen zum Wohle der kleinen Patienten kann aber nur erfolgreich sein, wenn sie von Anästhesie- und HNO-Ärzten gemeinsam getragen werden. Ein Konsensuspapier mit der österreichischen Gesellschaft für HNO-Heilkunde und der ÖGARI bzgl. der präoperativen Gerinnungsanalyse vor Adenotonsillektomie ist in Ausarbeitung.

Die nachfolgenden anästhesiologischen Handlungsempfehlungen wurden in Anlehnung an die Handlungsempfehlungen des Arbeitskreises Kinderanästhesie der DGAI (Deutsche Gesellschaft für Anästhesiologie und Intensivmedizin), der aktuellen wissenschaftlichen Literatur und den anästhesiologischen Standards an der HNO-Klinik in Graz, entwickelt.

Zu den Routineeingriffen bei Kindern zählen:

- Adenotomie
- Tonsillektomie/Tonsillotomie
- Parazentese/ Paukenröhrchen
- Ohrmuschelanlegeplastik
- Fremdkörperentfernungen aus Nase und Ohren
- Laryngo-, Tracheo – und Bronchoskopie

Präoperative Diagnostik und Nüchternheit ^{1,2}

- **Anamnese** (im Besonderen auf maligne Hyperthermie und angeborene Gerinnungsstörungen (Familienanamnese) achten, da die HNO-Operation häufig die erste Operation im Kindesalter ist). Besonders wichtig sind weitere Informationen betreffend allfälliger Frühgeburtlichkeit oder postpartaler Adaptationsstörungen und eine (familiäre) Allergianamnese.
- **Körperliche Untersuchung** (Inspektion: Mund, Rachen ; Auskultation: Herz, Lunge)
- **Labor:** Laborwerte liefern keine zusätzlichen Erkenntnisse, wenn die Anamnese inkl. Familienanamnese + körperlicher Untersuchung unauffällig sind. Sie sind daher überflüssig. Leider wünschen sich immer noch viele HNO KollegInnen einen aktuellen Gerinnungsstatus bei unauffälliger Gerinnungsanamnese^{3,4}. Bei positiver Anamnese bzw. Gerinnungsneigung ist eine umfassende Abklärung, inklusive Bestimmung der Thrombozytenfunktion und des VWF angezeigt.

Bei Kindern mit Komorbidität ergibt sich die Indikation zu Laborwerten aus dem Gesundheitszustand des Kindes (ev. Funktionseinschränkung: Leber, Niere, Herz oder Lunge).

- **Ein kinderärztlicher bzw. internistischer Fachbefund:**
Ist nur bei entsprechender Anamnese erforderlich. Bei Risiko-Patienten d.h. Kinder mit angeborenen Herzfehlern, Kinder mit MH-Verdacht, angeborenen Gerinnungsstörungen oder komplexen Missbildungssyndromen ist der Eingriff an einer HNO-Abteilung mit angeschlossener Pädiatrie zu planen, um im Bedarfsfall den entsprechenden Fachkollegen rasch beiziehen zu können.
- **Kinder mit einem Infekt der oberen Atemwege:**
Atemwegsinfekte im Kindesalter sind häufig und werden durch hypertrophe Adenoide und Tonsillen unterhalten. Wirkliche Infekt-Freiheit ist erst nach Fokussanierung zu erwarten. Liegt eine klinisch symptomatische Erkrankung vor (dh. Fieber > 38,5°C, eitriger Auswurf, Beeinträchtigung des Allgemeinbefindens) sollte ein elektiver Eingriff mindestens bis zum Abklingen des Akutstadiums verschoben werden⁵. Bei Notwendigkeit einer antibiotischen Therapie sollten, wenn möglich, 14 Tage Abstand zur letzten Gabe eingehalten werden. Ein Schnupfen („running nose“) ist keine Kontraindikation für eine Allgemeinanästhesie bei HNO-Eingriffen.

Präoperative Nahrungs- und Flüssigkeitskarenz und die Prämedikation:

Kinder bekommen Flaschennahrung oder feste Nahrung bis 6 Stunden vor Narkoseeinleitung. Muttermilch bis 4 Stunden vor Narkoseeinleitung.

Klare Flüssigkeiten (Tee, Wasser, Saft) dürfen und sollen die Kinder bis 2 Stunden vor Narkoseeinleitung trinken.

Als Prämedikation hat sich Midazolam 0,5 – 0,7 mg/kgKG (ca. 45 Minuten präoperativ) peroral oder in gleicher Dosierung (20 Minuten präoperativ) rectal verabreicht, bewährt. Die Maximaldosis für Midazolam beträgt 15 mg. Zusätzlich soll das Kind EMLA® – Creme auf die Stelle der geplanten Venenpunktion etwa 1 Stunde präoperativ erhalten.

Bei Kindern mit OSAS (obstruktivem Schlaf-Apnoe-Syndrom) darf die sedierende Prämedikation nur unter Observanz stattfinden. Midazolam kann wie oben angegeben verabreicht werden, wenn eine pulsoxymetrische Überwachung vom Wirkungseintritt der Prämedikation bis in den OP und eine postoperative Überwachung gewährleistet ist!

Adenotomie, Tonsillotomie/Tonsillektomie

Die **Adenotomie** wird häufig bei Kleinkindern durchgeführt. Man versteht unter „Adenotomie“ das Auskürettieren der hyperplastischen Rachenmandel am reklinierten (hängenden) Kopf.

Die Indikationen zur Adenotomie sind die chronisch behinderte Nasenatmung, rezidivierende oder persistierende rhinogene Infekte, die rezidivierende oder persistierende Tubenfunktionsstörung, die Otitis media oder das Mukotympanon und die chronische Bronchitis oder das obstruktives Schlaf-Apnoe-Syndrom (OSAS).

Durch die häufigen Infekte und den gestörten Nachtschlaf aufgrund der behinderten Nasenatmung, können auch Allgemeinsymptome wie Konzentrationsschwäche, schnelle Ermüdbarkeit und Inappetenz auftreten, die sich in einer körperlichen und zum Teil auch geistigen Entwicklungsverzögerung äußern.

Die Indikationen zur **Tonsillektomie** sind vor allem rezidivierende akute Anginen und/oder Tonsillenhyperplasie („kissing tonsills“). Ebenso die Fokussanierung vor bzw. nach Herz-Operationen, sowie nach Glomerulonephritis.

Unter **Tonsillotomie** versteht man die Teilentfernung der Tonsillen. Sie wird bevorzugt bei Kindern unter dem 6. Lebensjahr durchgeführt. Die Vorteile sind: ein

geringeres Nachblutungsrisiko, weniger Schmerzen postoperativ, die Immunkompetenz der Tonsillen bleibt erhalten.

Wie eingangs erwähnt sind die Kinder selten völlig infektfrei, was bedingt, dass die Neigung zum Laryngospasmus bei diesen Eingriffen besonders hoch ist. Die Gefahr eines Laryngospasmus ist im Stadium eines akuten Infektes geringer als in den anschließenden 3 – 4 Wochen nach einem Infekt ⁶. Die Inzidenz eines Laryngospasmus ist abhängig vom Alter des Kindes d.h. je jünger das Kind desto größer das Risiko, von vorliegenden Infektionen der oberen Atemwege, vom Vorhandensein von Atemwegsanomalien und von der Erfahrung des Anästhesisten ⁷.

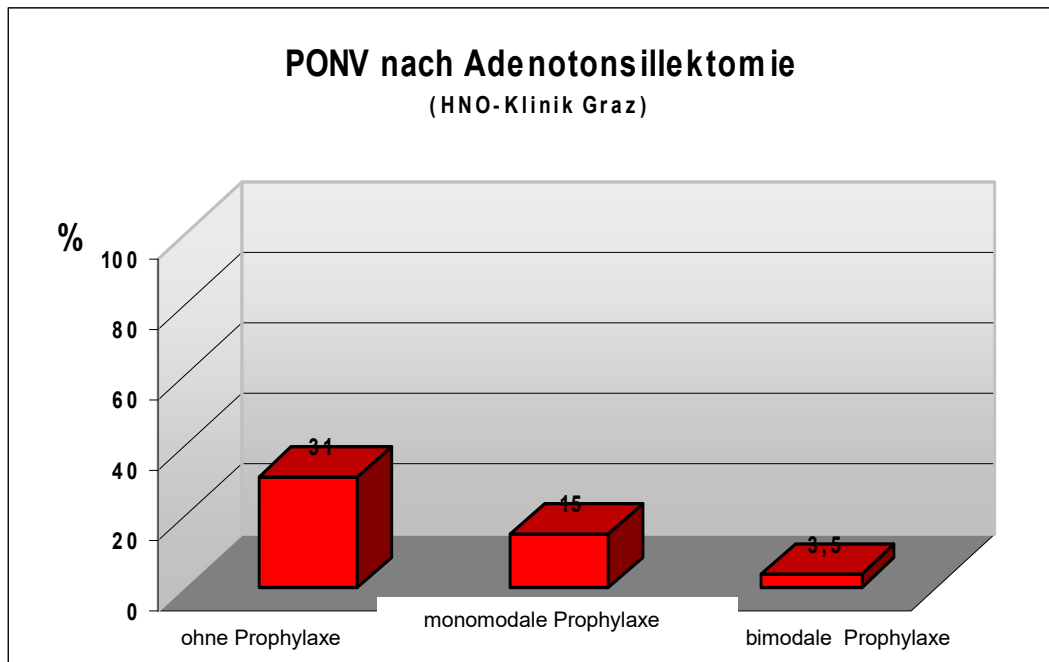
Narkoseführung und Atemwegssicherung:

Im Kindesalter wird die Adenotomie/Tonsillektomie/Tonsillotomie immer in Allgemeinnarkose durchgeführt, entweder als total intravenöse Anästhesie (TIVA) mit Propofol und Remifentanil (0,3 µg/kg/min) oder als balancierte Anästhesie (Sevofluran/Fentanyl). Wegen der hohen Inzidenz an postoperativer Übelkeit und Erbrechen nach Adenotonsillektomie soll die PONV-Prophylaxe routinemäßig bimodal mit DHB (20 – 40 µg/kgKG i.v. ab dem 2. Lj.) oder Ondansetron 0,1 mg/kgKG **und** Dexamethason (0,15 - 0,5 mg/kgKG, max. 20 mg i.v.) ^{8,9} durchgeführt werden. (Abb.1)

In der antiemetischen Dosierung von DHB (20 - 40 µg/kgKG i.v. ab dem 2. Lj.) konnten wir in den letzten 15 Jahren keine extrapyramidalen Störungen beobachten (EXPERTENMEINUNG).

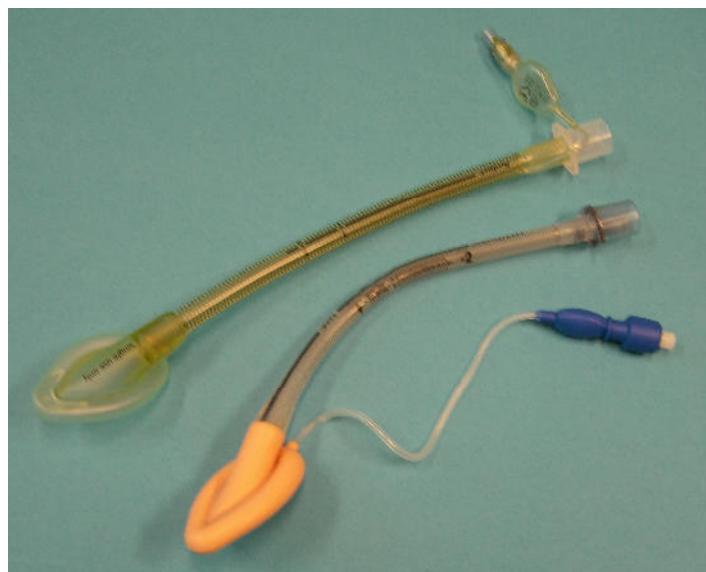
Zur Standardausstattung und Monitoring intraoperativ gehören EKG, nicht invasiver Blutdruck, Pulsoxymetrie und die Hauttemperaturmessung oder Messung der Tympanotemperatur. Weiters Beatmungsmonitoring und die konvektive Wärmetherapie in Form von Ganzkörperwärmedecken.

Abb 1: Postoperative Übelkeit und Erbrechen (PONV) nach Adenotonsillektomie an der HNO - Klinik in Graz, retrospektive Auswertung der Postanästhesievisiten.



Für die **Atemwegssicherung** eignen sich präformierte RAE (Ring-Adair-Elwyn)-Tuben oder Spiral-Tuben, welche in Kinnmitte fixiert werden. In den letzten Jahren hat die Spiral-Larynxmaske (LMA flexible®) weitgehend den endotrachealen Tubus ersetzt.

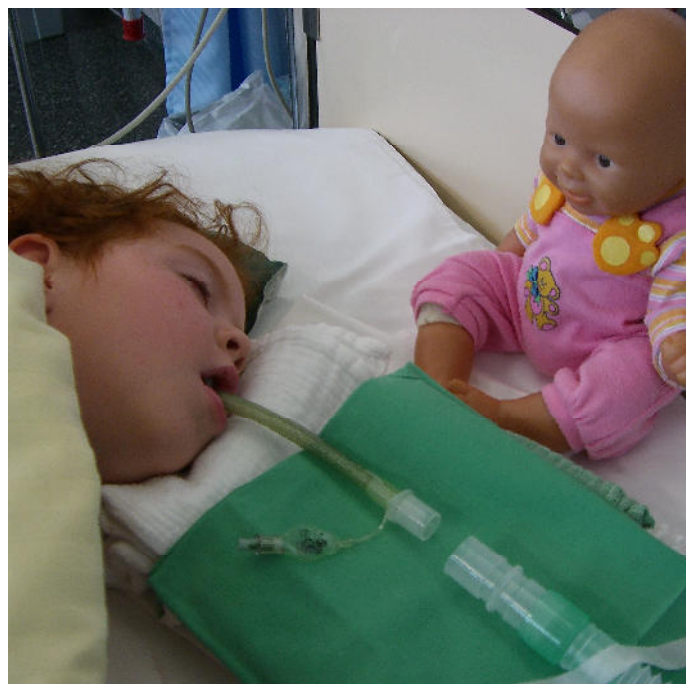Abb 2: LMA flexible



Die Platzierung der flexiblen Larynxmaske ist gewöhnungsbedürftig und bereitet dem Ungeübten manchmal Schwierigkeiten. Gegenüber der Intubationsnarkose (ITN) hat die Larynxmaske (LAMA) den Vorteil, dass die Kinder nicht relaxiert werden müssen und die Entfernung der Larynxmaske im Aufwachraum erfolgen kann ^{10,11}.

Die Spiral-Larynxmaske wird blind oder mit dem Laryngoskop unter Sicht direkt auf den Kehlkopfeingang aufgesetzt. Aus Sicht des Autors ist es günstig die Larynxmaske eine Nummer kleiner, als von der Herstellerfirma empfohlen, zu wählen. Dadurch kommt es erfahrungsgemäß äußerst selten zu Dislokationen und Dichtigkeitsproblemen und eine druckkontrollierte Beatmung ist während der Operation problemlos möglich. Die Limitationen sind derzeit durch die im Handel erhältlichen Größen gegeben. Die kleinste angebotene Größe ist die Nr.2. dh. bei Kindern unter 15 kgKG ist eine endotracheale Intubation aufgrund der engen Platzverhältnisse im Mund/Rachen günstiger. Die Larynxmaske wird nicht angeklebt und nur durch den Mundsperrer fixiert. Beim Einsetzen des Mundsperrers muss man gelegentlich einen Gegenzug ausüben, damit die LAMA durch den Spatel nicht tiefer geschoben wird. Am Ende der Operation kann das Kind nach Wiederkehr der Spontanatmung mit liegender Larynxmaske, in stabiler Seitenlage in den Aufwachraum gebracht werden.

Abb 3: Kind mit liegender Larynxmaske im Aufwachraum in stabiler Seitenlage



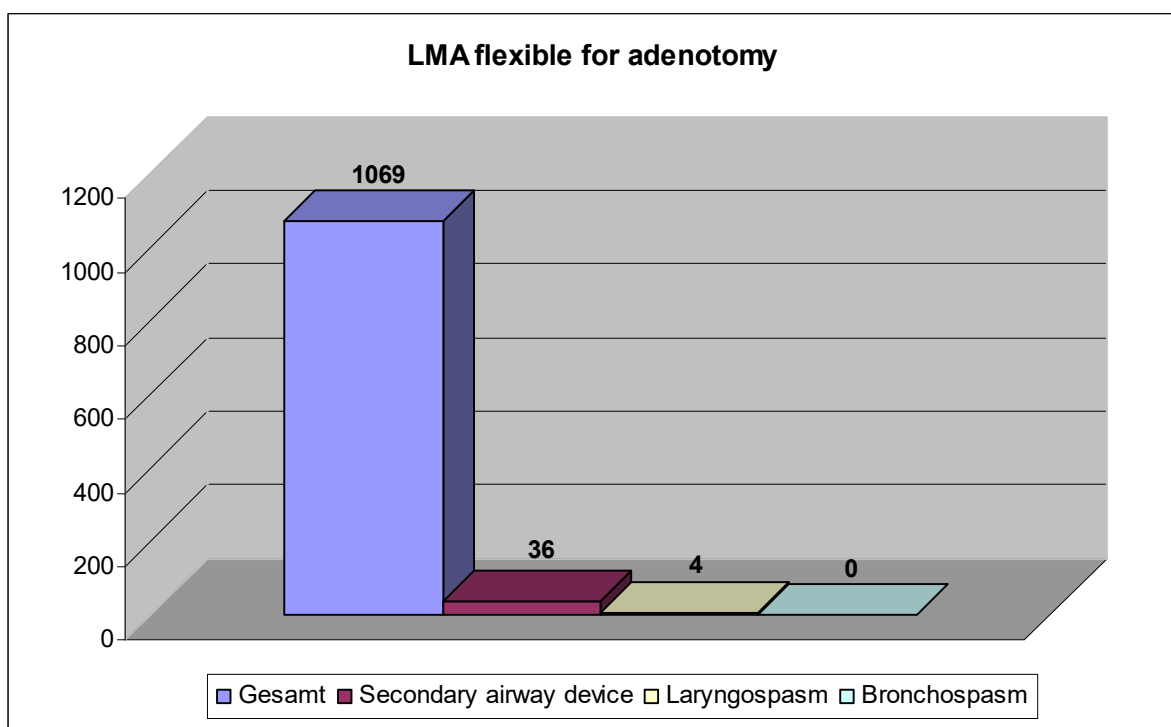
Liegt das Kind in stabiler Seitenlage (bei uns auch gerne als „Tonsillenlagerung“ bezeichnet) wird die Larynxmaske entblockt. Über einen Schlauch wird angefeuchteter Sauerstoff zugeführt. Die entblockte Larynxmaske bleibt als Luftbrücke liegen und wird erst nach dem Erwachen, meist vom Kind selbst, entfernt. Die Inzidenz für Laryngospasmus und Bronchospasmus ist deutlich geringer als bei der endotrachealen Intubation. Mit der Spiral-Larynxmaske können wir ein schonendes und ruhiges Aufwachverhalten im Aufwachraum beobachten. (Abb. 4)

Postoperative Nachsorge im Aufwachraum:

- „Tonsillenlagerung“ = stabile Seitenlage!
- *Standard-Monitoring*: Pulsoxymetrie, EKG, Atemfrequenz
- Sauerstoffgabe mit Befeuchtung
- Sedierung mit Propofol, Thiopental, Nalbuphin oder Clonidin fraktioniert i.v., wenn notwendig
- Eiskrawatte (lokale Kühlung) nur wenn sie vom Kind toleriert wird.

Es ist unbedingt darauf zu achten, dass die Kinder postoperativ ruhig und schmerzfrei gehalten werden, denn durch Schreien, Husten oder Würgen besteht die Gefahr der Nachblutung.

Abb 4: Adenotomie in Spiral-Larynxmaske, HNO-Klinik Graz (retrospektive Analyse)



Schmerztherapie bei Adenotomie/Tonsillotomie ^{9,12}

Piritramid 0,1 – 0,15 mg/kgKG) i.v. bei Narkoseeinleitung

Unmittelbar nach Narkoseeinleitung **Diclofenac** 1 mg/kgKG Supp. oder **Ibuprofen** 10 mg/kgKG Supp.

Schmerztherapie bei Tonsillektomie ^{9,12}:

Piritramid 0,1 – 0,15 mg/kgKG) i.v. bei Narkoseeinleitung

Unmittelbar nach Narkoseeinleitung **Diclofenac** 1 mg/kgKG Supp. oder **Ibuprofen** 10 mg/kgKG Supp.

Im Aufwachraum zusätzlich: **Metamizol** 10 mg/kgKG in 20 ml NaCl 0,9% über 15 min.

Postoperative Schmerztherapie auf Station:

Diclofenac 1 mg/kgKG (2 – 3 mal/Tag ab dem 2. Lj.) oder Ibuprofen 10 mg/kgKG (3 mal/Tag ab dem 3. LMo) ¹².

Metamizol gtt (10 mg/kgKG 4 – 6 mal/Tag ab dem 3. LMo)

Die postoperative Schmerztherapie erfolgt nach einem fixen Zeitplan. Je nach Wunsch erhalten Kleinkindern Suppositorien oder Saft. Größere Kinder bevorzugen Tabletten oder Saft.

Nach Meinung der Autorin ist Paracetamol zur postoperativen Schmerztherapie nach Adenotonsillektomie wegen der geringen analgetischen und antiphlogistischen Potenz weniger geeignet (EXPERTENMEINUNG).

Für unruhige Kinder hat sich die inhalative Narkoseeinleitung mit der Maske bewährt.

Folgendes Vorgehen wird empfohlen:

- 100% Sauerstoff mit einem Frischgasflow von 8 – 12 l/min + Sevofluran 6-8 Vol% ¹³ .CAVE: Nach den Empfehlungen der DGAI sollte Sevoflurane bis maximal 6 Vol% appliziert werden um die Inzidenz von Krampfanfällen niedrig zu halten.
- Das Kind entweder am Schoß sitzend oder auf dem OP-Tisch liegend halten.
- Maske dicht auf Nase und Mund setzen, **das Kind spontan atmen lassen** und darauf achten, dass die Atemwege frei bleiben. Nach 1 – 2 Minuten die Sevofluran-Konzentration reduzieren, eine Beatmung ist im Regelfall nicht

notwendig. Aufgrund der im Vergleich zu Erwachsenen stark erhöhten Atemwegswiderstände beim Kleinkind, kann eine vorsichtige assistierende manuelle Beatmung empfohlen werden.

- Sobald das Kind ausreichend sediert ist, wird von einer Assistenz der intravenöse Zugang gelegt und die Narkose wie üblich intravenös eingeleitet (eine Dosisreduktion der Einleitmedikamente ist nicht erforderlich).
- **CAVE:** Bei extrem hypertrophen Tonsillen kann die Maskeneinleitung aufgrund des erschlaffenden Muskeltonus zu kompletter Obstruktion des Atemweges und Unmöglichkeit der Spontanatmung führen. Hier kann ev. Guedeltubus Abhilfe schaffen, wenn das Kind bereits tief genug schläft. Bei diesen Kindern ist aber eine Einleitung per inhalationem vermutlich risikoreicher als eine i.v. Einleitung. Ausreichende Übung mit volatiler Induktion (beim Erwachsenen) sollte sichergestellt werden.

Komplikationen bei Adenotomie und/oder Tonsillektomie im Kindesalter:

Laryngospasmus

Unter Laryngospasmus versteht man eine krampfartige Kontraktion der Kehlkopfmuskulatur mit Einengung der Glottis. Als Auslöser für einen Laryngospasmus gelten Irritationen der Kehlkopfschleimhaut durch Sekret oder mechanische Reize (In-/ Extubation, Absaugen etc.) bei oberflächlicher Narkose. Die Häufigkeit des Auftretens eines Laryngospasmus hängt auch mit der Erfahrung des Anästhesisten in Kinderanästhesien ab. Deshalb dürfen Narkosen für Adenotomie und Tonsillektomie von Ausbildungsärzten nur unter direkter Aufsicht eines erfahrenen Facharztes durchgeführt werden.

Therapie des Laryngospasmus:

- ***Rasch handeln!***
- Überdruckbeatmung mit 100% Sauerstoff über die Maske, um den Laryngospasmus zu durchbrechen
- Vertiefung der Narkose mit einem i.v. Bolus Propofol.
- Eine Reintubation ist nur sehr selten notwendig.
- Die Gabe von Succinylcholin (z.B. 0,1-0,2mg/kg) ist nur in Ausnahmefällen gerechtfertigt

Nachblutung bei Adenotomie/Tonsillektomie:

Die Inzidenz von Nachblutungen bei Adenotomie/Tonsillektomie wird in der Literatur mit 1 – 8% angegeben. Die meisten Nachblutungen treten innerhalb der ersten 24 Stunden postoperativ auf, insbesondere Adenotomie-Nachblutung, die zumeist in den ersten postoperativen Stunden wegen adenoider Reste auftreten und dann sofortige Revision und Nachcurettage erfordern. Tonsillennachblutungen treten bevorzugt in den ersten 24h oder um den 5. bis 7. postoperativen Tag auf, wenn sich die Fibrinschorfe ablösen¹⁴. Eine Tonsillennachblutung kann bis zu 2 Wochen postoperativ auftreten.

In der frühen postoperativen Phase kann eine gute anästhesiologische Betreuung, mit adäquater Schmerztherapie das Auftreten von Nachblutungen reduzieren. Denn durch Schreien, Husten und Würgen kann eine Nachblutung provoziert werden. Tritt eine Nachblutung während des stationären Aufenthaltes auf, so erfolgt bei Kindern die sofortige Kontrolle und Blutstillung in Allgemeinnarkose.

Anästhesiologische Besonderheiten bei Tonsillennachblutung:

Der wahre Blutverlust ist oft nur schwer abzuschätzen, weil Kinder das Blut schlucken. Bei Narkoseeinleitung ist auf einen guten venösen Zugang und eine großzügige Volumensubstitution (Kristalloide, Kolloide) zu achten.

Patienten mit Tonsillennachblutung sind als nicht nüchtern einzustufen, deshalb ist eine Rapid Sequence Induction (RSI) indiziert¹⁵. Intubationsprobleme wegen Sichtbehinderung durch Blut können auftreten.

Für die Rapid Sequence Induction (RSI) hat sich bei uns folgendes Vorgehen bewährt¹⁶:

- Präoxygenierung (3 min.)
- Opioid i.v. z.B. Remifentanyl 2µg/kg KG (**CAVE:** Bradykardie) oder Fentanyl 3-5µg/kg (**CAVE:** Wirkdauer) zur Dämpfung der laryngealen Reflexe
- Hypnotikum i.v. (Propofol 4 – 6 mg/kgKG, Thiopental 4 - 6 mg/kgKG)
- KEIN Krikoiddruck (weil dieser häufig ein Intubationshindernis darstellt)!
- Die Intubation erfolgt entweder **ohne** Relaxans (bei kleinen Kindern) oder mit Rocuronium 0,6-1 mg/kgKG i.v. (Antagonisierung, wenn notwendig: Sugammadex 16 mg/kgKG i.v. ab dem 2. Lj. **CAVE:** off-label use)

- Bei Kindern unter 3 Jahren **und** wenn eine Intubation nicht auf Anhieb gelingt, soll wegen der Hypoxiegefahr eine Maskenbeatmung (PCV, Beatmungsdruck < 15 mbar) mit 100% Sauerstoff durchgeführt werden¹⁴.
- Die Magensonde setzt der Chirurg nach Blutstillung unter Sicht.

Als Volumenersatz eignen sich primär Kristalloide und Kolloide z.B. HÄS 6% oder Gelatine 5-10–25 ml/kgKG/d (**CAVE:** Interaktion HÄS und Gerinnung vor allem bei höheren Dosierungen). Eine Fremdblutgabe ist bei kreislaufstabilen Klein- und Schulkindern erst bei Hämoglobinwerten < 6 – 7 g/dl erforderlich.

Parazentese/Paukenröhrchen

Die Parazentese und das Einsetzen eines Paukenröhrchens werden im Kindesalter immer in Allgemeinnarkose durchgeführt. Die Indikationen sind die akute Otitis media mit Trommelfellvorwölbung oder der persistierende seromuköse Paukenerguss.

Häufig wird die Parazentese im Rahmen einer Adenotomie/Tonsillektomie durchgeführt.

Erfolgt der Eingriff isoliert, so reicht für die Atemwegssicherung während der Allgemeinanästhesie eine Larynxmaske (z. B. LM „klassik“).

Mögliche Gefahr ist die versehentliche Luxation der Larynxmaske durch die Manipulation am Kopf des Kindes. Nach Wiederkehr der Spontanatmung kann das Kind mit liegender und entblockter Larynxmaske, welche dann nur mehr Luftbrückenfunktion erfüllt, in den Aufwachraum verlegt werden. Dadurch wird ein schonendes Aufwachen gewährleistet.

Ohrmuschelanlegeplastik:

Sie wird hauptsächlich im Vorschul- bzw. Schulalter durchgeführt. Die Ohrmuschelanlegeplastik ist ein kosmetischer Eingriff und wird daher nur bei einem völlig infektfreien Kind durchgeführt. Die Anästhesie kann als total intravenöse Anästhesie (TIVA) oder balancierte Anästhesie (Sevofluran/Fentanyl) durchgeführt werden. Die Intubation erfolgt mit einem präformierten RAE – Tubus oder Spiraltubus. Zusätzlich wird vom Chirurgen eine Lokalanästhesie der Ohrmuschel durchgeführt, wodurch sich der postoperative Analgetikabedarf vermindert. PONV-artige Übelkeit und Erbrechen treten gehäuft auf, deshalb ist eine antiemetische Standardprophylaxe wie bei der Adeno-Tonsillektomie zu empfehlen.

Fremdkörperentfernung aus Nase oder Gehörgang:

Fremdkörper aller Art (Perlen, Erbsen, Samenkörner, Spielzeugteile, Palmkätzchen, Knöpfe etc.) werden hauptsächlich von Kleinkindern in Nase oder Gehörgang gesteckt. In der Regel befinden sich die Fremdkörper bereits einige Zeit in Nase oder Gehörgang des Kindes bevor sie entdeckt werden. Der Eingriff ist als mäßig dringlich einzustufen, die Nüchternzeiten können eingehalten werden. Prämedikation und EMLA-Pflaster erhalten die Kinder, wie für einen elektiven Eingriff.

Da die Entfernung des Fremdkörpers oft schwierig, für das Kind schmerzhaft und traumatisierend ist, soll sie immer in Allgemeinnarkose durchgeführt werden. Zur **Atemwegssicherung** genügt meist eine Larynxmaske, eine endotracheale Intubation ist selten notwendig.

Laryngo- Tracheo- Bronchoskopie:

Wird bei Kleinkindern zu diagnostischen Zwecken oder bei Verdacht auf Fremdkörper im Tracheobronchialsystem durchgeführt. Operateur und Anästhesist konkurrieren um den Atemweg, denn beide brauchen einen möglichst ungehinderten Zugang zu den Atemwegen. Das Tracheobronchialsystem ist ein bekannt sensibler Bereich bei Kindern und häufig bestehen Begleitinfekte.

Fremdkörperaspirationen kommen vor allem in Kleinkindesalter vor, häufiger bei Knaben als bei Mädchen. Häufig werden Erdnüsse, Maroni, Erbsen aber auch kleine Spielzeugteilchen aspiriert ¹⁷.

Zur Fremdkörperextraktion aus dem Tracheobronchialbaum eignet sich am besten das starre Bronchoskop. Das „starre“ Bronchoskop hat den Vorteil, dass es einen großen Arbeitskanal hat und man gleichzeitig über das Bronchoskop beatmen kann. Wenn man die Erfahrung und die entsprechende Ausrüstung für tubuslose Hochfrequenz-Jet-Ventilation zu Verfügung hat, kann man die Patienten natürlich auch mittels der Hochfrequenz-Jet-Ventilation (HFJV) während des Eingriffes beatmen ¹⁸.

Anästhesiologische Besonderheiten:

Wegen des partiell „offenen“ Narkosesystems soll man für diese Eingriffe die totale intravenöse Anästhesie (Propofol/Remifentanyl) bevorzugen. Für die Dämpfung der laryngotrachealen Reflexe ist eine tiefe Allgemeinnarkose mit guter Relaxation wichtig.

Während der Bronchoskopie soll man die Kinder mit 100% Sauerstoff beatmen, um eine ausreichende „Notfallreserve“ als Schutz vor Hypoxie zu haben. Da es durch die chirurgische Manipulation zu weiteren Irritationen der Tracheobronchialschleimhaut kommt, ist eine großzügige intraoperative medikamentöse Therapie mit:

- Dexamethason 1 mg/kg KG i.v.
- Theophyllin (2)- 4–6 mg/kg KG i.v.
- Lidocain **lokal** (max. 4 mg/kg KG) oder **intravenös** 1 mg/kgKG (max. 20 mg) indiziert.

Die Narkoseausleitung erfolgt je nach Dauer und Schwierigkeit des Eingriffes mit Maske, Larynxmaske oder nach endotrachealer Intubation über den Tubus. Ein Überblähen mittels PEEP - Beatmung nach Intubation kann die bereits durch Minderbelüftung entstandenen Atelektasen positiv beeinflussen.

Postoperativ sind eine genaue klinische und apparative Überwachung der Atmung notwendig. Hustenreiz soll gedämpft werden. Die Indikation für eine intensivmedizinische Überwachung ist nach diesen Eingriffen großzügig zu stellen.

Jeglicher Transport eines respiratorisch instabilen Kindes- mit Dyspnoe und/oder Stridor ist dringend zu vermeiden.

Ambulante Eingriffe bei Kindern in der HNO-Heilkunde:

Kleinere chirurgische Eingriffe können auch ambulant durchgeführt werden (z.B.: Parazentese, Paukenröhrchen, Adenotomie, Brainstem Evoked Response Audiometry - BERA, Fremdkörperentfernung etc.).

Für die anästhesiologische Vorbereitung gelten die gleichen Kriterien wie für die stationären Narkosen bei Kindern in der HNO-Heilkunde.

Für die Prämedikation und Anästhesie sollen kurz wirksame Anästhetika (Midazolam, Propofol, Sevofluran, Remifentanyl) und für die postoperative Schmerztherapie, periphere Analgetika bevorzugt werden.

Postoperativ dürfen alle Kinder nach HNO-Eingriffen 1 – 2 Stunden nach Narkoseausleitung trinken und wenn dies vertragen wird auch essen.

Für anamnestisch gesunde Kinder gelten folgende Entlassungskriterien aus dem Aufwachraum:

- Kind muss ausreichend wach und altersentsprechend voll orientiert sein.
- Vitalfunktionen stabil und statomotorisch unauffällig
- Keine Nachblutung unmittelbar postoperativ (Adenoide)
- Kein länger andauernder Laryngospasmus bei der Narkoseausleitung
- Kein Stridor, keine Dyspnoe
- Schmerz-Wert ≤ 2
- KEINE Übelkeit/KEIN Erbrechen
- Bei allen Kindern mit einem endoralem Eingriff wird eine Inspektion des Mund- und Rachenraums vorgenommen- cave Blutung, cave Schwellung.

Bei Risikokindern und Kinder unter 6 Monaten soll der postoperative Beobachtungszeitraum ausgedehnt und die Indikation für ein ambulantes Vorgehen streng gestellt werden.

Die Entlassung tageschirurgischer Kinder erfolgt 4-6 Stunden nach dem Eingriff von der Normalstation nach vorheriger Wundkontrolle vom HNO-Arzt.

Die weiterzuführende Schmerztherapie wird von dem entlassenden Arzt nach abteilungsüblichen Standards vorgeschrieben.

LITERATUR:

1. „Empfehlung zur präop. Evaluierung von kindlichen PatientInnen“ ÖGARI-Arbeitsgruppe „präoperative Evaluierung“ Gerhard Fritsch (Mitglieder der AG: H. Ferstl, R. Germann, H. Gombotz, B. Gschiel, M. Haisjackl, K. Holaubeck, B. Horvath, S. Kozek, W. Lingnau, G. Prause, M. Seyr, F. Spiegl, G. Ulber)
2. Handlungsempfehlungen zur präoperativen Diagnostik, Impfabstand und Nüchternheit im Kindesalter. Wissenschaftl. Arbeitskreis Kinderanästhesie der DGAI; Anästh Intensivmed 2007; 48: S62-S66
3. Blutgerinnung vor Adenotomie und Tonsillektomie im Kindesalter – wozu? Wissenschaftl. Arbeitskreis Kinderanästhesie der DGAI; Anästh Intensivmed 2006; 47: 561 - 562
4. Eberl W, Wendt I, Schroeder H-G. Präoperatives Screening auf Gerinnungsstörungen vor Adenotomie und Tonsillektomie. Klin. Pädiatr 2005; 217: 20-24
5. Tait AR, Malviya S. Anesthesia for a child with an upper respiratory tract infection – still a dilemma? Anaesth Analg 2005;100:59-65
6. Tait AR, Pandit UA; Use of laryngeal mask airway in children with upper respiratory tract infections: a comparison with endotracheal intubation. Anesth.Analg 1998;86:706-711
7. Flick RP, Wilder RT, Pieper SF, van Koeverden K, Ellison KM, Marienau ME, Hanson AC, Schroder DR, Sprung J. Risk factors for laryngospasm in children during general anesthesia. Pediatr Anesth 2008;18:289-296
8. Gallagher Th, Hill C, Ojha S. Perioperative Dexamethason Administration and Risk of Bleeding Following Tonsillectomy in Children. JAMA 2012; 308(12):1221-1226

9. Steward DL, Welge JA, Myer CM. Steroids for improving recovery following Tonsillectomy in children. *Cochrane Database of Systematic Reviews* 2003, Issue 1. Art. No.: CD003997. Reprint: The Cochran Library 2009, Issue 1

10. Heumann H, Reimann B, Stelzner J, Lange-Stumpf U, Kretz F-J. Einsatz der Larynxmaske bei Adenotomie und Tonsillektomie bei Kindern. *HNO* 2001; 49:664-669

11. Kretz F-J, Reimann B, Stelzner J, Heumann H, Lange-Stumpf U. Die Larynxmaske bei Adenotonsillektomie bei Kindern. Gefährliche Spielerei oder medizinischer Fortschritt? *Anaesthesist* 2000; 49: 706-712

12. Cardwell M, Siviter G, Smith A. Non-steroidal anti-inflammatory drugs and perioperative bleeding in paediatric tonsillectomy. *Cochrane Database of Systemic Reviews* 2005, Issue 2. Art. No.: CD003591, Reprint: The Cochran Library 2010, Issue 10

13. Boonmak P, Boonmak S, Pattanittum P. High initial concentration versus low initial concentration sevoflurane for inhalational induction of anaesthesia. *Cochrane Database of Systematic Reviews* 2012, Issue 9. Art. No.: CD006837

14. Sarny S., Habermann W. Ossimitz G, Stammberger H. „Die österreichische Tonsillenstudie 2010“ – Teil 2: Postoperative Blutungen. *Laryngo-Rhino-Otol* 2012; 91:98-102

15. Handlungsempfehlung zur Rapid-Sequence-Induction im Kindesalter. Wissenschaftl. Arbeitskreis Kinderanästhesie der DGAI; *Anästh Intensivmed* 2007; 48: S88-S93

16. Becke K, Schmidt J. Kinderanästhesie – das aspirationsgefährdete Kind – Rapid Sequence Induction im Kindesalter. *Anästhesiol Intensivmed Notfallmed Schmerzther* 2007;9:624-630

17. Midulla F, Guidi R, Barbato A et al. Foreign body aspiration in children. *Pediatrics international* 2005; 47: 663-668

18. Mausser G, Friedrich G, Schwarz G. Airway management and anesthesia in neonates, infants and children during endolaryngotracheal surgery. *Pediatric Anesthesia* 2007; 17: 942-7